

Eponímia mèdica catalana. La tècnica de Prats

Josep-Eladi Baños, Elena Guardiola

Departament de Ciències Experimentals i de la Salut. Facultat de Ciències de la Salut i de la Vida. Universitat Pompeu Fabra. Barcelona.

L'epònim

“Tècnica de Prats”. Tècnica d'elecció per a tractar la fistulització periareolar recidivant, consistent a extirpar totalment el trajecte fistulós i a tancar la ferida amb tècniques de reconstrucció¹.

Miquel Prats i Esteve, l'home

Miquel Prats i Esteve (Figura 1) va néixer a Barcelona el 17 de juliol de 1943. Estudià Medicina a la Universitat de Barcelona, on es va llicenciar amb premi extraordinari (1967), i es va doctorar (1973) amb la tesi “Estudio morfo-radiológico de la mama por el sistema de los cortes seriados: su aplicación al diagnóstico, pronóstico y tratamiento del cáncer de mama”, dirigida per Ramon Arandes i Adán. Prats es va especialitzar en cirurgia general i digestiva i en radiologia diagnòstica, un fet inusual per l'època.

La seva vida professional ha estat vinculada especialment a la Facultat de Medicina de la Universitat de Barcelona i al seu Hospital Clínic. Va ser cap de secció del Servei de Cirurgia i impulsor de la Unitat de Patologia Mamària fins l'any 1999. A més, va guanyar per oposició la plaça de professor adjunt numerari de Patologia i Clínica Quirúrgiques l'any 1975 i, més tard, la de professor titular de Cirurgia, dins del Departament de Cirurgia i Especialitats Quirúrgiques de la Universitat de Barcelona. També ha estat subdirector i professor de l'Escola Internacional de Sinologia de la Universitat de Montpeller.

En l'àmbit privat, l'any 1973 Prats va fundar el Centre de Diagnòstic de les Afeccions Mamàries de Barcelona, del qual ha estat director des d'aleshores i on encara treballa. També fou director de la Unitat de Patologia Mamària/Sinologia de la Clínica Planas des de 1998.



FIGURA 1. Miquel Prats i Esteve

Prats és considerat com un dels impulsors i creadors de la patologia mamària/sinologia com a nova branca de la medicina. Va ser fundador de l'Asociación Española de Senología y Patología Mamaria l'any 1980 i en va ser president fins l'any 1989. Va fundar la *Revista de Senología y Patología Mamaria*, de la qual en fou director entre 1987 i 2000. Fou director dels cursos de postgrau de Patologia Mamària de la Universitat de Barcelona (1989-2002) i del Màster en Patologia Mamària (1992-2014), on es van formar nombrosos especialistes espanyols, portuguesos i llatinoamericans. Va ser secretari de la Senologic International Society i president del II International Congress of Senology (1981). Prats ocupa o ha ocupat diversos càrrecs vinculats a la seva especialització com, per exemple, membre de la Comissió EEC/ESO (European School of Oncology) pel cribratge del càncer de mama a Europa, vicepresident de MANOMED (Associació Europea per al Control de Qualitat en Ensenyament i Diagnòstic del Càncer de Mama), President Honorari de la Senologic In-

Correspondència: Josep-Eladi Baños
Departament de Ciències Experimentals i de la Salut
Universitat Pompeu Fabra
Parc de Recerca Biomèdica
C/ Dr. Aiguader, 88
08003 Barcelona
Tel. 933 160 865
Fax 933 160 901
Adreça electrònica: josepeladi.banos@upf.edu

ternational Society (1998), membre del Consell Directiu de la International Association of Breast Cancer Research i membre del *Board* de la Senologic International Society (2002).

L'any 1995 va ser un dels impulsors de la creació de la Secció de Sinologia al Col·legi Oficial de Metges de Barcelona. La primera Junta Directiva d'aquesta secció va estar presidida per Adelaida Fandos i Miquel Prats hi va formar part com a primer vocal.

Prats pot ser considerat com un dels principals protagonistes del canvi en l'abordatge de la patologia mamària. Com ell ha recordat², fa cinquanta anys el tractament del càncer de mama seguia encara un abordatge basat en l'aproximació de Halsted i Meyer, proposada el 1881. Es basava, en resum, en un diagnòstic clínic, una biòpsia intraoperatòria, la mastectomia radical i la radioteràpia estàndard. Aquesta visió del tractament del càncer de mama

no es va qüestionar fins que Patey, l'any 1948, i Madden, el 1965, van començar a proposar una reducció de l'agressivitat quirúrgica i suggeriren que un tractament més conservador podria tenir resultats similars; tot i això, va caldre esperar fins el 1981, quan Veronesi i Fisher van establir aquestes assumpcions amb assaigs clínics aleatoritzats².

És en aquest escenari on Prats participà en el canvi de model terapèutic. Va viure l'aparició de la mamografia, coneixement afavorit per la seva especialització en radiodiagnòstic, així com tota una sèrie d'avenços diagnòstics i de canvi d'actitud respecte a la patologia mamària. Prats va fer una estada a Estrasburg on va aprendre del professor Charles Marie Gros, fundador de la Senologic International Society (1976), un nou abordatge per a les patologies mamàries, que passava per una aproximació multidisciplinària que tingués, al mateix temps, una visió global i integradora de la mama normal i patològica

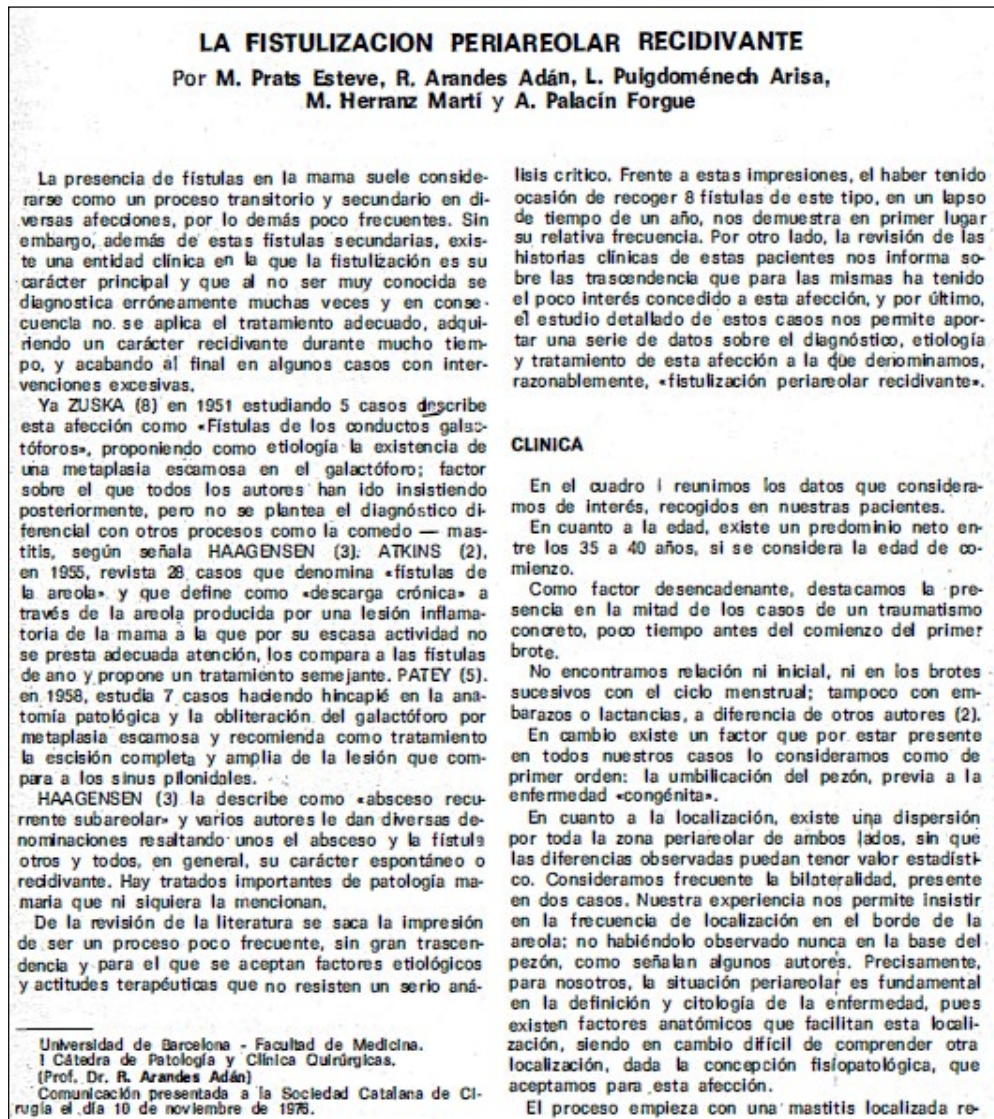

FIGURA 2. Primera pàgina de la publicació original on es va descriure la tècnica de Prats⁶

amb una orientació humanista, un aspecte que Prats ha defensat moltes vegades³. Aquest nou paradigma en el tractament de les malalties mamàries no va estar exempt de polèmiques, però finalment es va imposar. Prats fugia del fet que només una especialitat tingués el protagonisme exclusiu i aconsellà que cirurgians, ginecòlegs, radiòlegs i altres especialistes treballessin plegats en benefici dels/de les pacients. Els autors recomanen la lectura d'una revisió publicada pel propi Prats per entendre com va ser de llarg el camí i les reticències generades per la nova orientació³. En aquesta direcció realitzà nombroses accions, entre les que destacaren l'organització de cursos d'especialització, en els quals es formaren centenars de metges, així com la fundació de la Sociedad Española de Senología y Patología Mamaria i de la seva revista: tot per tal de permetre el diàleg i el treball conjunt dels diferents especialistes implicats⁴. Després de la seva sortida de l'Hospital Clínic i de la seva jubilació de la Universitat de Barcelona, Prats ha seguit treballant de forma activa al Centre Diagnòstic de les Afeccions Mamàries de Barcelona.

La tècnica de Prats

L'any 1951, Zuska i col·ls.⁵ van descriure una afecció que van anomenar 'fístules dels conductes galactòfors'; reconeixien així una entitat clínica poc freqüent on coexistien diverses característiques clíniques: fistulització de la mama, caràcter recidivant durant llarg temps i dificultat per ser tractada quirúrgicament de forma adequada. Van proposar com a mecanisme fisiopatològic l'existència d'una metaplàsia escamosa en el galactòfor⁵. L'entitat rebé poca atenció en els anys següents i les alternatives terapèutiques proposades no tingueren massa èxit.⁵

L'any 1977, Prats i col·ls.⁶ publicaren un treball (Figura 2) en el qual rebatejaren l'entitat com a 'fistulització periareolar recidivant', nom que explicava molt millor les seves característiques en una denominació que recollia la seva principal manifestació clínica (fistulització), la localització (periareolar) i el curs clínic (recidivant). En aquell article, els autors revisaven la seva experiència amb sis pacients i aportaven les seves dades mèdiques; destacaven especialment el llarg temps d'evolució (fins a 9 anys), els repetits tractaments quirúrgics previs (fins a 6) i el nombre de metges consultats per les malaltes per aquesta dolència (fins a 13)⁶. També revisaven la fisiopatologia, el diagnòstic diferencial i l'interès dels exàmens complementaris. Però potser l'aspecte més important de l'article fou la revisió dels tractaments emprats fins aleshores i, especialment, la descripció del procediment que els autors havien utilitzat en la seva sèrie de pacients. A més del poc èxit de les tècniques quirúrgiques anteriors, destacaven l'agressivitat d'algunes d'elles i la repercussió que tenien a la vida de les afectades. En les seves paraules⁶: "La intervenció que proponemos y que hemos practicado en el resto de nuestras pacientes es sencilla y de buen resultado. Consiste en la extirpación del trayecto fistuloso y del galactóforo afecto, así como la eversión del pezón en un tiempo. Para ello pasamos un instrumento desde el pezón a la fístula, lo que nos ha resultado siempre fácil, y extirpamos un huso cutáneo, con un vértice en el extremo del orificio del pezón y el otro por fuera de la fístula. Se extirpa en profundidad hasta tejido sano. Con ello se ha eliminado un sector triangular del pezón que va a permitir su eversión y la posterior sutura reconstruyéndolo. La operación puede completarse con la confección de una 'pinza' en la base del

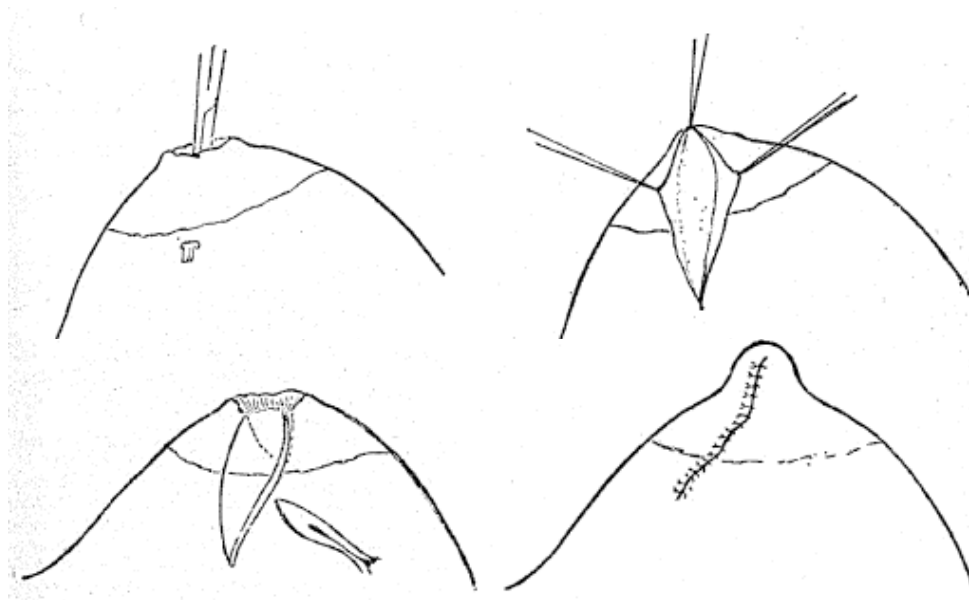


FIGURA 3. Esquema de la tècnica de Prats⁶ inclòs a la publicació on es va descriure per primera vegada (vegeu els detalls al text)

pezón en el borde opuesto a la cicatriz, para obtener un mejor ángulo pezón-areola lo cual es importante para la estética". La Figura 3 reproduceix l'esquema que els autors van utilitzar per il·lustrar el procediment. Encara que els autors no li van donar nom, la intervenció va ser coneguda aviat com a tècnica de Prats⁷.

El procediment va ser utilitzat per diversos autors en els anys següents amb bons resultats. El mateix grup de Prats va publicar deu anys després una revisió de les malalties inflamatòries de la mama on descriuen l'aplicació d'aquesta tècnica a 40 dones amb fistulització periareolar recidivant sense que observessin recidives en cap d'elles⁸. En la mateixa direcció, Ribera i col·ls.⁷ l'aplicaren a quatre pacients, fet que permeté la seva curació i l'absència de reaparició de la malaltia en el seguiment realitzat molts mesos després. Una sèrie més llarga descrita per Cózar i col·ls.⁹ va incloure 18 pacients, 15 tractats amb la tècnica de Prats i 3 amb la fistulectomia simple. Observaren recidives només en una pacient tractada amb la primera tècnica i en les tres tractades amb la segona. Els autors recomanaren la tècnica de Prats en pacients joves amb eversió del mugró i afectació d'un sol galactòfor, deixant les intervencions més agressives per quan hi havia una afectació múltiple. Per la seva part, Aguilar i col·ls.¹⁰ l'aplicaren amb èxit a 12 pacients i no observaren recidives després d'un seguiment mitjà de prop de dos anys. Aquests autors destacaren que la tècnica de Prats es podia realitzar amb anestèsia local i amb règim ambulatori, tenia una taxa molt baixa d'infeccions postoperatòries i era una tècnica senzilla i fàcilment reproduïble per part de qualsevol cirurgià. Publicacions més recents la segueixen considerant tècnica d'elecció pel tractament de les fistulitzacions periareolars recidivants^{11,12}.

Agraïments: els autors volen expressar el seu agraïment al professor Miquel Prats per la revisió del manuscrit i l'autorització per reproduir les imatges emprades en aquest article.

REFERÈNCIES BIBLIOGRÀFIQUES

1. Tècnica de Prats. Termcat. Consultable a: http://www.termcat.cat/es/Diccionaris_En_Linia/. Accés el 20 d'agost de 2017.
2. Prats Esteve M, Basilio Bonet E. Concepto y evolución histórica de la senología. A: Modolell A, Izquierdo M, Sabadell MD, Prats M (eds.). Manual de práctica clínica en senología. 3ª ed. València: Sociedad Española de Senología y Patología Mamaria; 2015. p. 18-24.
3. Prats Esteve M. La sénologie que j'ai vécue. Oncomagazine. 2011;5:30-4.
4. Entrevista con el Dr. Miguel Prats Esteve. Consultable a: <http://www.doctormartinezramos.com/entrevista-con-el-dr.-miguel-prats-esteve,-padre-de-la-especialidad-en-patologia-mamaria>. Accés el 21 d'agost de 2017.
5. Zuska JJ, Crile G, Ayres WW. Fistulas of lactiferous ducts. Amer J Surg. 1951;81:312-7.
6. Prats Esteve M, Arandes Adán R, Puigdoménech Arisa L, Herranz Martí M, Palacín Forgue A. La fistulización periareolar recidivante. Barcelona Quirúrgica. 1977;21:39-43.
7. Ribera M, Culell P, Roqueta F, Blasi E, Andreu M. Tècnica de Prats: tratamiento de elección en la fistulización periareolar recidivante. Rev Senol Patol Mamar. 1990;3:155-7.
8. Prats Esteve M, Herranz Martí M, Fandos Morera A, García-Sañudo M, Badia Figuerola JM, Palacín Forgue A. Enfermedades inflamatorias de la mama. Rev Senol Patol Mamar. 1988;1:149-54.
9. Cózar Ibáñez A, Martínez Gallego G, Dueñas Rodríguez B, Medina Cuadros M, del Olmo Escribano M, Cosano Álvarez A et al. Fístula periareolar de mama. Nuestra experiencia. Cir Esp. 1998;63:425-8.
10. Aguilar J, Andrés B, Muelas MS, Lirón R, Martín JG, Aguayo JL. Fistulectomía radial y cierre primario en el tratamiento de la fístula periareolar recidivante. Rev Senol Patol Mamar. 2000;13:119-23.
11. Culell P, Solernou L, Tarazona J, Montes T, Martí E, Sant F et al. Fístula periareolar recidivante: técnica del setón. Rev Senol Patol Mamar. 2011;24:22-4.
12. Estevinho S, Karakus G, Fiel J, Nogueira M. Zuska's disease: Just a woman's illness. J Case Rep Images Gynecol Obstet. 2016;2:35-8.